Définition

- **Épidémiologie**
  Forme d'hémorragie la plus fréquente dans les traumatismes crânio-cérébraux.
- **Étiologie/Physiopathologie/Pathogénie**
  Épanchement hémorragique traumatique intra-axial • Lésion du parenchyme cérébral • La combinaison avec d'autres formes d'hématomes (subdural, sub-arachnoïdien, intracérébral) est possible (jusqu'à 20 p. 100) • Localisation : frontobasale, occipitale, pariétale.

Signes de l'imagerie

- **Méthode de choix**
  TDM.
- **Résultats TDM**
  Hypodense au stade aigu, plus tard hyperdense avec bordure hypodense (œdème périfocal) • Taille : quelques millimètres à plusieurs centimètres • Répartition de l'hémorragie par coup et contrecoup, où le contrecoup peut être bien plus étendu que le coup • Signes d'expansion selon la taille de l'hémorragie et l'extension de l'œdème :
  – œdème cérébral avec réduction du dessin du cortex ;
  – déplacement de la ligne médiane ;
  – compression du système ventriculaire avec troubles de la circulation du liquide cérébro-spinal ;
  – compression de la citerne ambiante.
- **Résultats IRM**
  Aucune anomalie à l'examen en urgence • Sensibilité élevée pour les hémorragies plus anciennes (subaiguës à chroniques) • Artéfact de susceptibilité magnétique hypo-intense aux images en séquence T2* • Aux séquences en T1 et T2, l'intensité du signal de l'hémorragie est fonction du stade de dégradation de l'hémoglobine (p. 101).

Clinique

- **Aspect typique**
  Souvent non spécifique, dépendant de l'extension de l'hémorragie • Céphalées • Vomissements • Malaise • Vertiges • Troubles de la vigilance jusqu'à la perte de connaissance • Signes d'hémiparésie • Troubles oculomoteurs.
- **Options thérapeutiques**
  Traitement chirugical seulement dans des cas exceptionnels • Le plus souvent simple surveillance et traitement anti-œdémateux • En cas d'hémorragie dans le système ventriculaire, ponction liquidienne éventuellement nécessaire.
- **Évolution et pronostic**
  Fonction de l'extension de l'hémorragie.
- **Que veut savoir le clinicien ?**
  Localisation • Extension • Expansivité • Engagement • Irruption dans le système ventriculaire • Trouble de la circulation liquidienne.

Contusion cérébrale

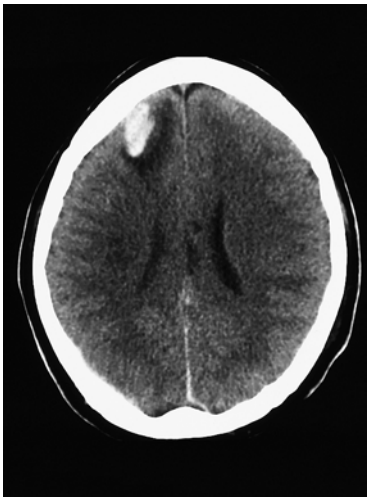

Fig. 1 Contusion hémorragique datant de 24 heures dans le gyrus frontal supérieur.
TDM axiale.

Diagnostic différentiel

Les différentes formes d'hémorragie pouvant être combinées entre elles, le diagnostic différentiel est parfois difficile.

Infarctus hémorragique	– net œdème périfocal le plus souvent initial – nette réduction de l'ADC
Infarctus veineux	– localisation atypique (p. ex. temporo-occipitale) – pas d'antécédent traumatique – net œdème périphérique le plus souvent initial
Hémorragie congophile	– fréquentes hémorragies multifocales (séquence T2*) – signes associés évoquant une micro-angiopathie

Erreurs typiques

TDM trop précoce : les contusions cérébrales ne sont parfois apparentes qu'après plusieurs heures. Ainsi chez des patients intubés, prévoir un contrôle après 6 heures • Chez des patients conscients, examen de contrôle le jour suivant.

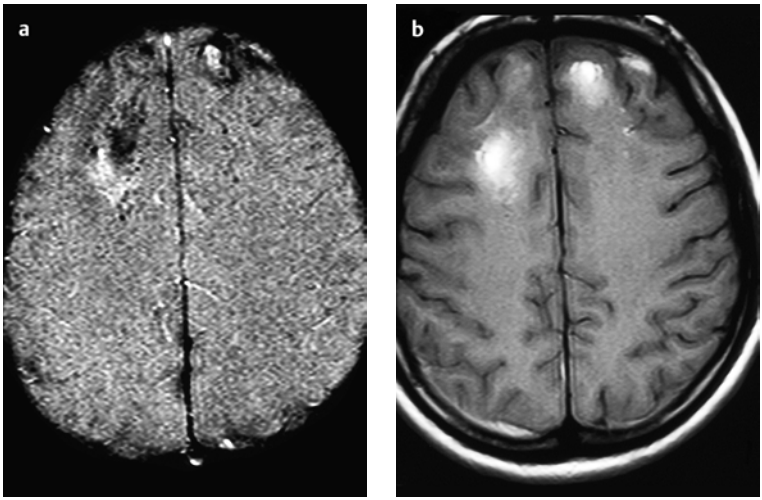

Fig. 2a, b Contusion cérébrale bifrontale datant de 3 à 4 jours. Coupes axiale T2* (**a**) et axiale T1 (**b**). Effacement du signal par susceptibilité magnétique à l'image en T2* (**a**). Signal hyperintense (methémoglobine) à l'image en T1 (**b**).

Références

Parizel P et al. Intracranial hemorrhage : Principles of CT and MRI interpretation. Europ Radiol 2001 ; 11 (9) : 1770-1783

Struffert T et al. Schädel – und Hirntrauma. Radiologe 2003 ; 43 : 861-877

Wiesmann M et al. Bildgebende Diagnostik akuter Schädel- Hirn Verletzung. Radiologe 1998 ; 38 : 645-658

Atteinte axonale diffuse

Définition

- **Étiologie/Physiopathologie/Pathogénie**
  Étirement ou rupture de fibres nerveuses • Destruction de neurones • Pétéchies hémorragiques par la participation des vaisseaux périneuraux • Seulement environ 20 p. 100 de lésions hémorragiques • 1/3 des lésions seulement sont post-traumatiques, la consommation de drogues étant par ailleurs la cause la plus fréquente (hypoxie répétitive) • Essentiellement supratentorielle, par fréquence décroissante : substance blanche fronto-temporale – corps calleux – tronc cérébral.

Signes de l'imagerie

- **Méthode de choix**
  IRM.
- **Résultats TDM**
  Souvent inapparente à la phase aiguë • Lors d'examens de contrôle, foyers hémorragiques de quelques millimètres de taille à la limite cortico-médullaire • Pas d'œdème • Lésions dans le corps calleux et le tronc cérébral difficiles à reconnaître • Les lésions non hémorragiques par cisaillement ne peuvent pas être diagnostiquées • Atrophie comme signe tardif de lésion par cisaillement.
- **Résultats IRM**
  Aux images T2*, artéfact d'hémosidérine des lésions hémorragiques par cisaillement • Réduction de l'ADC • Le plus souvent à la limite cortico-médullaire • Forme linéaire ou ovale • Pas d'œdème périphérique • Souvent identifiée seulement à l'examen histologique, la plupart des atteintes étant inapparentes aux images IRM, en particulier les lésions non hémorragiques.

Clinique

- **Aspect typique**
  L'état clinique critique n'est pas conforme à l'aspect « anodin » de la TDM • Sévères troubles de la conscience • Rigidité de décérébration • Comitialité • Intubation nécessaire.
- **Options thérapeutiques**
  Pas de traitement spécifique possible • Traitement anticœdémateux • Traitement des complications aiguës.
- **Évolution et pronostic**
  Mauvais pronostic • Longue convalescence • Atrophie témoignant de la destruction de neurones.
- **Que veut savoir le clinicien ?**
  Différenciation d'une contusion cérébrale « normale » • Évolution.

Fig. 3 Atteinte axonale diffuse. TDM axiale. Hémorragies linéaires dans la substance blanche (flèches). Hémorragie dans le corps calleux et le gyrus du cingulum.

Diagnostic différentiel

Contusion hémorragique	– œdème périfocal – typiquement frontobasal et aussi occipital
Hémorragie subarachnoïdienne	– sang dans les sillons
Calcifications	– pas de modification dynamique aux examens de contrôle
Micro-angiopathie	– localisation périventriculaire – situation profonde dans la substance blanche – pas de modification dynamique aux examens de contrôle rapprochés

Erreurs typiques

On n'y a pas pensé ! • Pas d'IRM pratiquée à la phase précoce, c'est-à-dire avant le 7e jour. Ce n'est qu'à cette phase que la lésion est reconnue par la réduction de l'ADC.

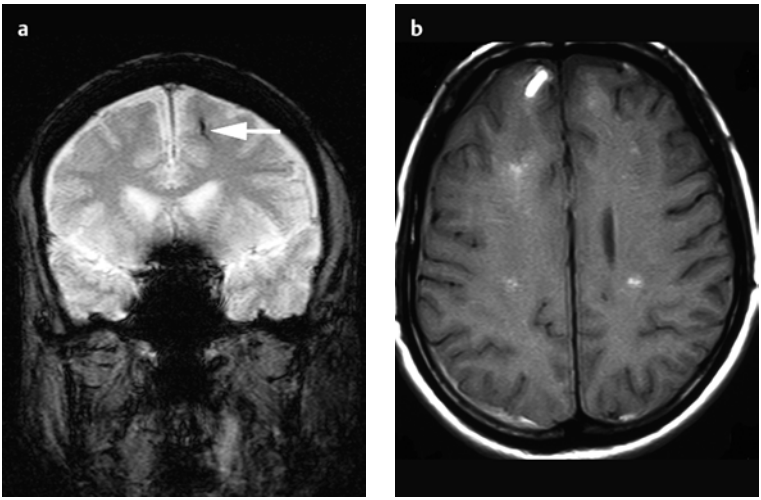

Fig. 4a, b Coupes coronale T2* (**a**) et axiale T1 (**b**). Artéfact de susceptibilité magnétique en T2* (a). Après quelques jours les foyers hémorragiques sont aussi apparents en T1 par leur signal hyperintense (**b**).

Références

Chan J et al. Diffuse axonal injury : detection of changes in anisotropy of water diffusion by diffusion- weighted imaging. Neuroradiology 2003 ; *45* : 34-38

Niess C et al. Incidence of axonal injury in human brain tissue. Acta Neuropathol 2002 ; *104* : 79-84

Struffert T et al. Schädel- und Hirntrauma. Radiologe 2003 ; *43* : 861-877

Définition

- **Épidémiologie**
  Fréquence : 10-20 p. 100 de tous les patients avec traumatisme crânio-cérébral.
- **Étiologie/Physiopathologie/Pathogénie**
  Accumulation aiguë ou chronique de sang entre la dure-mère et l'arachnoïde • Hémorragie le plus souvent veineuse • Les hématomes subduraux aigus sont une indication d'urgence absolue • Possibilité de combinaison avec d'autres formes d'hématome (subdural, subarachnoïdien, intracérébral) jusqu'à 20 p. 100 • Localisation supratentorielle 95 p. 100, surtout fronto-pariétale • Bilatéralité 15 p. 100.

Signes de l'imagerie

- **Méthode de choix**
  TDM.
- **Résultats de la radiographie standard du crâne**
  Obsolète, car elle montre tout au plus une fracture et en aucune façon une hémorragie intracrânienne.
- **Résultats TDM**
  Hématome subdural aigu : hémorragie hyperdense, concave par rapport à l'encéphale (des parties toutes fraîches peuvent apparaître hypodenses) • Franchit les sutures • Effet de masse significatif : déplacement de la ligne médiane (peut être absent en cas d'hématome bilatéral) • Troubles de la circulation liquidienne, blocage du foramen de Monro • Réduction de la démarcation entre substance grise et blanche • Effacement de la citerne ambiante • Déplacement des tonsilles cérébelleuses dans le foramen magnum en cas d'hématome infratentoriel • Possibilité d'engagement du lobe temporal médial dans l'incisure de la tente • Le plus souvent pas de fracture identifiée • Combinaison fréquente avec des hémorragies controlatérales post-opératoires après levée de la tamponnade.
  Hématome subdural chronique : hémorragie extraxiale, iso- ou hypodense, concave par rapport à l'encéphale • Franchit les sutures • Le déplacement de la ligne médiane est le plus souvent le seul signe apparent d'hématome isodense (il est avantageux de choisir une fenêtre TDM un peu plus large que d'habitude) • L'opacification des vaisseaux cérébraux après injection de contraste facilite la délimitation de l'hématome par rapport à l'encéphale • Effet de masse significatif • Le plus souvent pas de fracture.
- **Résultats IRM**
  IRM inutile en cas d'hématome subdural aigu • En cas d'hématome subdural chronique, l'IRM permet d'évaluer l'ancienneté de l'hématome (l'intensité du signal de la dégradation de l'hémoglobine est utile pour l'appréciation clinique, p. 101).

Fig. 5 Hémorragie aiguë dans un hématome subdural chronique. TDM axiale. Nouvelle expansion hémorragique en plus des parties hypodenses plus anciennes (*). Contrairement à l'hématome épidural aigu, l'hématome subdural apparaît concave et non limité par les sutures.

Clinique

- **Aspect typique**
  Hématome subdural aïgu : indication d'urgence absolue • Aspect clinique semblable à celui de l'hématome épidural • Malaise, vomissements, céphalées, perte de conscience • L'état du patient peut s'aggraver dramatiquement dans un court délai • L'anisocorie ou la subite perte du réflexe pupillaire sont des signes d'alarme, néanmoins aussi des signes tardifs • Les patients sont souvent intubés.
  Hématome subdural chronique : signes cliniques relativement modérés par rapport au résultat TDM • Céphalées, malaise, vomissements, vertiges • Ralentissement, indifférence, signes de démence • Rarement signes d'hémiparésie • Selon la clinique, examen de contrôle après 6-24 heures.
- **Options thérapeutiques**
  Trépanation • Immédiate en cas d'hématome subdural aigu, éventuellement seulement le lendemain en cas d'hématome subdural chronique.
- **Évolution et pronostic**
  Les hématomes subduraux chroniques récidivent • Le pronostic des hématomes subduraux chroniques est généralement mauvais en raison des fréquents traitements associés (acide acétylsalicylique, clopidogrel).
- **Que veut savoir le clinicien ?**
  Extension • Déplacement de la ligne médiane • Largeur des citernes de la base • Troubles de la circulation liquidienne.

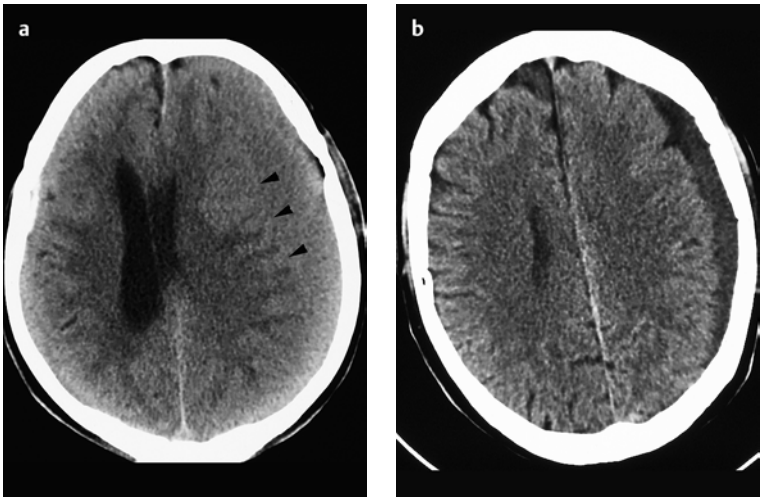

Fig. 6a, b Développement chronologique d'un hématome subdural chronique en TDM. 2 à 3 semaines après l'hémorragie, l'hématome présente des densités à peu près équivalentes à celles du tissu cérébral (**a**). De ce fait la limite entre l'hématome et le tissu cérébral est difficilement identifiable (pointes de flèches). Ultérieurement la densité de l'hématome décroît vers des valeurs liquidiennes (**b**).

Diagnostic différentiel

Hématome épidural	– convexe, forme semilunaire – ne franchit pas la suture
Hématome subarachnoïdien	– sang dans les sillons – pas de déplacement de la ligne médiane
Hématome intracérébral	– hémorragie dans le parenchyme cérébral
Abcès subdural	– tableau clinique infectieux – pathologies associées fréquentes – hypo- ou isodense par rapport au tissu cérébral, forte prise de contraste – pas de traumatisme dans les antécédents immédiats

Erreurs typiques

Non identification d'un hématome subdural chronique bilatéral isodense.

Fig. 7 Hématome subdural aigu dans l'espace interhémisphérique postérieur et frontal.
TDM axiale.

Références

Maxeiner H. Entstehungsbedingungen, Quellen und Typologie von tödlichen Subduralblutungen. Rechtsmedizin 1998 ; 9 (1) : 14-20

Struffert T et al. Schädel- und Hirntrauma. Radiologe 2003 ; 43 : 861-877

Wiesmann M et al. Bildgebende Diagnostik akuter Schädel- Hirn- Verletzungen. Radiologe 1998 ; 38 : 645-658

Définition

- **Épidémiologie**
  Fréquence : 1-5 p. 100 de tous les patients avec traumatisme crânio-cérébral • Bilatéral dans 5 p. 100 des cas (en partie seulement après levée de la tamponnade d'un côté).
- **Étiologie/Physiopathologie/Pathogénie**
  Hémorragie aiguë, le plus souvent traumatique, entre la table interne et la dure-mère • Habituellement lésion d'un vaisseau artériel (85 p. 100 artère méningée moyenne) • Dans 15 p. 100 des cas hémorragie veineuse (veines diploïques, sinus de la dure-mère, principalement dans le cas des hématomes infratentoriels) • Possibilité de combinaison avec d'autres formes d'hématome (subdural, subarachnoïdien, intracérébral) jusqu'à 20 p. 100 • Localisation : surtout temporo-pariétale.

Signes de l'imagerie

- **Méthode de choix**
  TDM.
- **Résultats de la radiographie standard du crâne**
  Obsolète, car elle ne montre que la fracture, et ne donne aucune information sur l'étendue de l'hémorragie • La pratique de la radiographie standard retarde celle des examens diagnostiques décisifs.
- **Résultats TDM**
  Forme semi-convexe • Hyperdense • Des parties sanguines fraîches non coagulées peuvent aussi être hypodenses • Les sutures limitent l'hématome, la dure-mère étant fortement attachée aux limites des os de la voûte • Effet de masse notable : déplacement de la ligne médiane • Réduction de la démarcation entre substance grise et blanche • Trouble de la circulation liquidienne (blocage du foramen de Monro) • Rétrécissement de la citerne ambiante (possibilité d'engagement du lobe temporal médial dans l'incisure de la tente) • L'extension de l'hématome peut augmenter rapidement • Le plus souvent fracture déplacée de la voûte • Une hémorragie controlatérale de décharge est possible en post-opératoire (épidurale ou aussi intracérébrale).
- **Résultats IRM**
  Pas d'indication en raison du délai trop élevé pour l'organisation et la réalisation.

Clinique

- **Aspect typique**
  Urgence absolue, avec risque vital rapide • Malaise, vomissements, céphalées, perte de connaissance • L'état du patient peut s'aggraver rapidement de façon dramatique • Anisocorie ou perte brutale du réflexe pupillaire sont des signes d'alarme, néanmoins aussi des signes tardifs • Les patients sont souvent intubés.
- **Options thérapeutiques**
  Le plus souvent indication opératoire • Pour un hématome épidural sans prévision opératoire, chez un patient inconscient, prévoir un contrôle TDM 6 heures plus tard

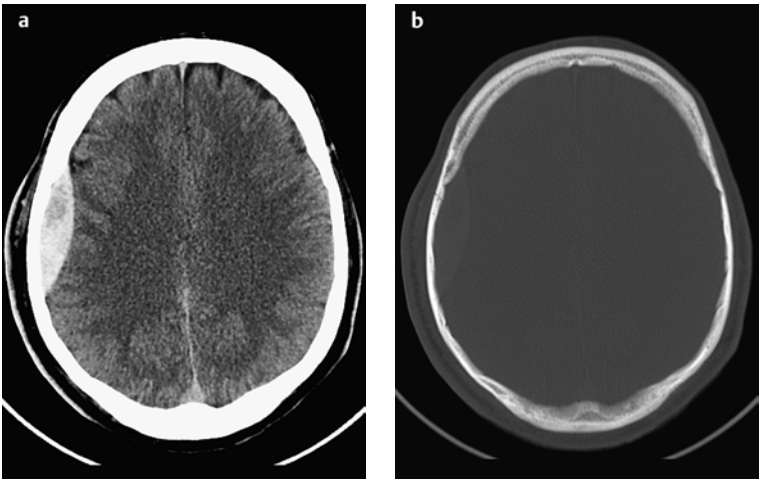

Fig. 8a, b Hématome épidural. TDM axiale. Processus expansif convexe, hyperdense, au contact de la voûte. Les sutures représentent une limite naturelle de l'hématome épidural, car la dure-mère y est fixée étroitement à la voûte (**a**). L'hématome épidural est typiquement à point de départ d'une fracture (**b**).

• Chez un patient conscient, contrôlable sur le plan neurologique, contrôle TDM le lendemain • Les patients avec hématome épidural, sans prévision opératoire, nécessitent une surveillance de préférence en soins intensifs.

▶ **Évolution et pronostic**

Bon pronostic après trépanation précoce, sinon mortalité élevée.

▶ **Que veut savoir le clinicien ?**

Extension • Déplacement de la ligne médiane • Trouble de la circulation liquidienne.

Diagnostic différentiel

Hématome subdural	– franchit les sutures – net effet de masse même en cas de faible épaisseur – symptômes plus atténués surtout pour les hématomes chroniques – souvent pas de fracture identifiée
Hématome subarachnoïdien	– sang dans le fond des sillons – pas de déplacement de la ligne médiane
Hématome intracérébral	– hémorragie dans le parenchyme cérébral
Abcès épidural	– tableau clinique infectieux – pathologies associées fréquentes – hypo- ou isodense par rapport au tissu cérébral – pas de traumatisme dans les antécédents immédiats

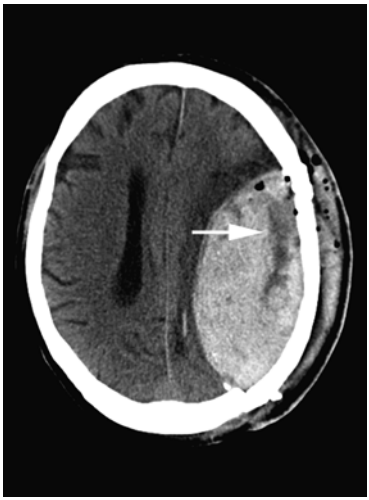

Fig. 9 Hémorragie épidurale récidivante post-opératoire.
TDM axiale. Les hématomes épiduraux aigus peuvent aussi comporter des parties hypodenses (flèche). Ici il s'agit de sang frais non encore coagulé. Les bulles aériques sont des reliquats opératoires.

Erreurs typiques

Absence d'examen de contrôle • Pas de surveillance en soins intensifs • Non identification d'un hématome épidural du pôle temporal.

Références

Struffert T et al. Schädel- und Hirntrauma. Radiologe 2003 ; 43 : 861-877
Wiesmann M et al. Bildgebende Diagnostik akuter Schädel-Hirn- Verletzungen. Radiologe 1998 ; 38 : 645-658

Hémorragie subarachnoïdienne traumatique

Définition

- **Étiologie/Physiopathologie/Pathogénie**
  Hémorragie dans l'espace subarachnoïdien suite à un traumatisme • Déchirure veineuse ou artérielle • Possibilité de combinaison avec d'autres localisations d'hématome (subdural, subarachnoïdien, intracérébral) jusqu'à 20 p. 100 • Localisation typique : pariétale.

Signes de l'imagerie

- **Méthode de choix**
  TDM.
- **Résultats de la radiographie standard du crâne**
  Obsolète, car elle ne montre que la fracture, et ne donne aucune information sur l'étendue de l'hémorragie.
- **Résultats TDM**
  Bandes isodenses par rapport au sang, dans les sillons • Localisation typique : pariétale • Pas de déplacement de la ligne médiane • Pas d'anévrisme identifié à l'angioscanner • Possibilité de trouble de la circulation liquidienne.
- **Résultats IRM**
  Les hémorragies prépontines sont le mieux reconnues aux images pondérées en DP (signal hyperintense dans le LCS hypo-intense) • Les hémorragies subarachnoïdiennes des hémisphères du télencéphale sont le mieux reconnues aux images en pondération FLAIR (signal hyperintense des sillons) • Les hémorragies subarachnoïdiennes plus anciennes sont reconnues aux images en T2* par un revêtement hypo-intense de la surface cérébrale (sidérose, p. 244).

Clinique

- **Aspect typique**
  L'aspect clinique est fonction du traumatisme crânio-cérébral • Une hémorragie subarachnoïdienne isolée est rare • Céphalées, malaise, vomissements, vertiges, troubles de la conscience jusqu'au coma • Troubles de la circulation liquidienne.
- **Options thérapeutiques**
  Traitement des complications
- **Évolution et pronostic**
  Fonction de la gravité du traumatisme crânio-cérébral
- **Que veut savoir le clinicien ?**
  Délimitation de l'hémorragie subarachnoïdienne en cas d'anévrisme • Trouble de la circulation liquidienne.

Fig. 10 Hémorragie subarachnoïdienne traumatique. TDM axiale. Espace subarachnoïdien frontopariétal hyperdense. Par ailleurs hématome subdural à gauche.

Diagnostic différentiel

La sensibilité de la TDM pour l'identification d'une hémorragie subarachnoïdienne est au maximum de 90 p. 100 ; une TDM normale n'exclut par conséquent pas une hémoragie subarachnoïdienne traumatique • La sensibilité de l'IRM correspond à celle de la ponction de LCS.

Hémorragie d'un anévrisme
- se situe dans les citernes de la base ou prépontine
- preuve par l'identification de l'anévrisme
- diagnostic différentiel éventuellement difficile lors d'un traumatisme incertain ; alors investigation plus poussée comme pour une hémorragie anévrismale (angioscanner, angiographie de soustraction)